

La cinématographie ultra rapide du larynx, ses apports en phoniatry ¹

The ultra-rapid cinematography of the larynx, its contributions in speech pathology

Chevallier G.
Sauvaget E.
Herman P.
Tran Ba Huy P.
(Paris) ²

Résumé

Le développement dans le domaine médical de la cinématographie ultrarapide (CUR) et sa diffusion prochaine en clinique phoniatry vont sans doute changer notre façon de voir les larynx et de diagnostiquer ses troubles. Jusqu'à présent seule la stroboscopie pouvait nous renseigner sur l'aspect vibratoire des cordes vocales mais avec certaines limites. En effet l'observation du mouvement d'ondulation des cordes vocales n'est en réalité qu'un mouvement apparent. Il est rendu possible grâce au phénomène de la persistance rétinienne des images et à un éclairage intermittent des cordes vocales réglé sur la fréquence de la voix et décalé de quelque Hertz. Cette technique présente plusieurs inconvénients : nécessité qu'il y ait de la voix pour déclencher la lumière stroboscopique ; enregistrement d'un faible nombre d'image par seconde (25 i/s) ; perte d'images correspondant à la période non éclairée entre deux flashes ; étude limitée dans le haut du spectre vocal (démultiplication). La cinématographie ultra rapide apporte une grosse différence de conception puisque l'enregistrement numérique permet de filmer jusqu'à 4000 images par seconde avec un éclairage permanent du larynx. La lecture ralentie de séquences courtes permet de visualiser le mouvement réel des structures vibrantes, d'analyser le comportement du vibrateur pendant les phases transitoires de l'attaque, de l'amortissement et de l'extinction du son. Les séquences filmées en haute résolution permettent une analyse fine des mouvements de rapprochement et d'écartement des cordes vocales dans les phases d'inspiration phonation, ainsi que le diagnostic de lésions cordales.

Mots-clés : Cinématographie ultra-rapide des cordes vocales, vidéo-kymographie numérique, phonovibrogramme, dysphonie.

Summary

The development in the medical field of high speed cinematography and its dissemination in the field of speech pathology will probably change the way we view the larynx and diagnose its disorders. So far only the stroboscope could inform us about the appearance of vocal cord vibration but with certain limitations. Indeed the wave motion of the vocal cords is really only apparent motion. It is made possible through the phenomenon of retinal persistence of images and light intermittent vocal folds set to the frequency of the voice and out of phase by a few Hertz. This technique has several disadvantages: The need for the voice to trigger the strobe light; a low number of frames per second (25 fps) recorded; frame loss for the period between unlit two flashes; limitation in the study of the upper voice spectrum (gearing). The ultra-rapid cinematography brings a big difference in design since the digital recording can shoot up to 4000 frames per second with permanent lighting of the larynx. The slow reading of short sequences permits us to view the actual movement of vibrating structures, and to analyze the behavior of the vibrator during the transitional phases of the attack, depreciation and termination of sound. The footage in high resolution permits a detailed analysis of the movements of opening and closing of the vocal cords in phonation and respiration, and the diagnosis of lesions.

Key-words: High-speed videoendoscopy, digital high-speed kymography, phonovibrogram, dysphonia.

INTRODUCTION

Cette présentation est une étude préliminaire dont le but est d'explorer les différents champs d'applications possibles de la cinématographie ultra-rapide du larynx [3, 5, 11].

1. Communication présentée lors du LXV Congrès annuel de la Société Française de Phoniatry et des Pathologies de la Communication, Paris, 06/10/09.
2. Hôpital Lariboisière, Département de Phoniatry, Service ORL, 2 rue Ambroise Paré, 75010 Paris, France.
Email: gerard.chevallier@lrb.aphp.fr

Article reçu : 19/04/10

accepté : 07/07/10

Seront présentés des analyses kymographiques [13, 15] effectuées à partir d'extraits vidéo de larynx normaux en voix parlée (voyelles tenues et parole) et chantée (mécanismes laryngés et passages). Dans les cas de dysphonies organiques quelques exemples nous ont particulièrement intéressés : paralysie cordale, rigidité cordale cicatricielle, béance glottique, et comportements supra-glottique.

Au terme de cette présentation après avoir évoqué le problème du coût de l'appareillage, du stockage et de l'accès aux informations enregistrées, nous essayerons de

dégager les points forts de cette nouvelle technique d'examen ainsi que quelques pistes de recherche clinique.

MATERIEL ET METHODES

Sujets

Nous avons pu enregistrer entre le 25/5/2009 et le 13/7/2009, au sein de la consultation de phoniatrie du service ORL de l'Hôpital Lariboisière, 39 Femmes, 35 Hommes, 2 filles et 1 garçon soit 77 sujets présentant ou non des problèmes de voix. Ils se répartissent en 46 sujets parleurs et 31 chanteurs répartis en 2 rockers, 5 rockers métal, 3 chanteurs de jazz ou de gospel, 14 chanteurs lyriques, 4 chanteurs de variétés et 3 enfants maîtrisiens.

Les pathologies rencontrées étaient les suivantes : dysphonies avec larynx normal : 35, lésions bénignes acquises : 17, lésions «congénitales» : 5, papillomatose : 2, lésions cicatricielles : 2, paralysies : 2 gauches, 1 droite, presbyphonie : 2, lésions cordales kératosiques et cancéreuses : 4, frontolatérale : 1, CHEP : 1, Parkinson : 3, dysphonie spasmodique : 2.

Matériel

Les endoscopies laryngées ont été réalisées au moyen de la caméra couleur ultrarapide HRES 5562 de la marque Richard Wolf [photo 1]. Cette caméra se compose d'une tête raccordée au boîtier de caméra. Deux types d'endoscopes sont disponibles, l'un à visée 90° et l'autre à 70°. La source de lumière est une source de lumière continue de forte puissance (Xénon 300 W). La capture vidéo se fait selon deux modalités, soit en ultrarapide à 4000 i/s ou à 2000 i/s avec respectivement une durée

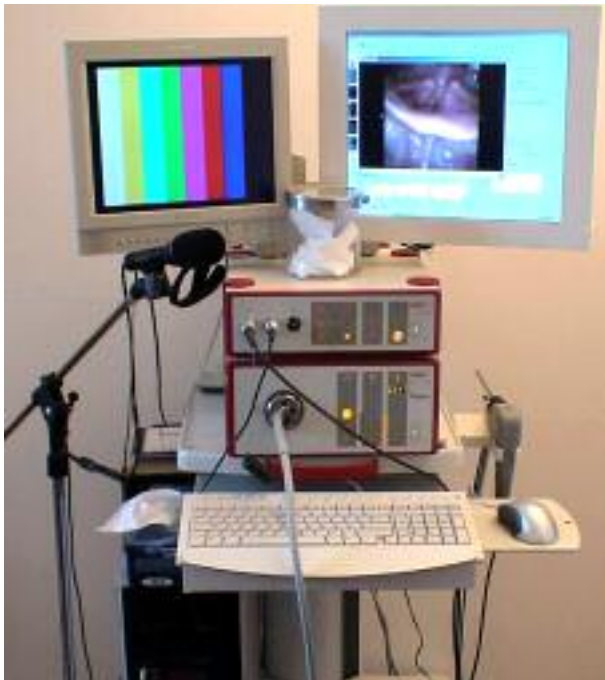

Photo 1 : Caméra couleur ultrarapide HRES 5562 Richard Wolf.

d'enregistrement de 2 ou 4 s (256 x 256 pixels) ; soit en haute résolution (512 x 384 pixels), ce qui correspond à un enregistrement classique à 25 i/s. La capture est réalisée en pressant un bouton sur la tête de caméra qui conserve alors les deux dernières secondes d'acquisition (ou les 4 selon l'option choisie) juste avant l'arrêt de la caméra. Un moniteur vidéo permet le contrôle lors de l'acquisition ainsi que la lecture du fichier vidéo qui vient d'être acquis. La lecture est possible en avant, en arrière, en mode ralenti ou accéléré. Une oscillation glottique correspond approximativement à 20 images.

La prise de son est enregistrée par un microphone fourni clipé sur l'endoscope et donc à distance fixe des lèvres du sujet. Un enregistrement simultané de l'électroglottogramme (EGG) a été réalisé avec le Laryngographe du type Fourcin de la marque Kay Pentax Model 6103. Les échantillons sons et EGG étaient numérisés en 16 bits avec une fréquence d'échantillonnage de 44.1 kHz.

Chaque enregistrement vidéo est transféré sur un ordinateur PC et sauvegardé sur DVD. Les fichiers vidéo peuvent être relus et analysés grâce au logiciel Endocam HRES version 1.01 ; des kymogrammes numériques ont été effectués sur des portions de signal vidéo sélectionnées. Le logiciel permet de repérer exactement à l'aide d'un curseur à quel endroit du cycle vidéo on se trouve.

Les courbes de signaux sons et EGG, les kymogrammes peuvent être édités sous forme d'un fichier pdf et ensuite imprimés.

Méthode

Les sujets étaient assis et devaient émettre exclusivement la voyelle /i/ langue tirée. La caméra filmaient en continu, lorsque la séquence filmée était jugée satisfaisante, une pression sur le bouton d'arrêt de la caméra stoppait l'acquisition et seule les 4 ou 2 secondes précédant l'arrêt étaient conservées dans la mémoire du boîtier de la caméra.

Le sujet examiné devait émettre soit la voyelle de façon continue soit de façon répétée en staccato afin de pouvoir filmer plusieurs attaques vocaliques et donc d'avoir aussi plusieurs extinctions sonores. Quand cela était possible plusieurs prises étaient demandées pour explorer les différents mécanismes laryngés, des glissandi ascendant et descendant et des sons inspirés.

Les captures ainsi réalisées étaient visionnées immédiatement après en vitesse normale ou accélérée. Les vidéos étaient ensuite transférées sur un PC pour pouvoir pratiquer différentes analyses [photo 2] : trajectoire des deux cordes vocales en différents points choisis, calcul de la surface de l'aire glottique. La vidéo-kymographie numérique (VKN) permet, à partir de l'acquisition vidéo ultra rapide, de voir se dérouler le cycle glottique dans le temps en prenant comme point d'analyse une ligne placée perpendiculairement à l'axe glottique. Cette ligne peut être déplacée à différents endroits des cordes vocales ; plusieurs kymogrammes peuvent être effectués

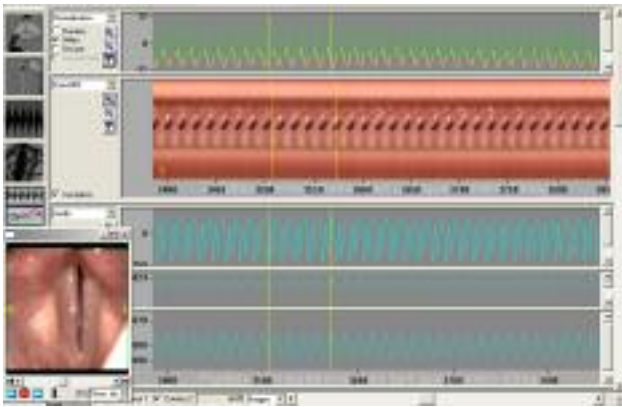


Photo 2 : Copie d'écran du logiciel HRES Endocam 5562 ; en partant du haut, trajectoire des deux cordes vocale, kymogramme, phonogramme, EGG, surface glottique.

donnant ainsi autant d'analyses que de lignes placées sur les cordes. Nous nous sommes surtout intéressés aux analyses kymographiques sur les sons tenus et en particulier sur les attaques et extinction du son laryngé.

RESULTATS

L'observation attentive au ralenti de la toute première mise en vibration cordale est très intéressante [photo 3]. En effet il existe mille et une façons d'attaquer un son laryngé ; la CUR permet de visualiser ce que l'on savait déjà acoustiquement parlant. Nous observons bien en effet un mouvement de rapprochement cordal, suivi de la première ondulation qui démarre assez rapidement. Cette attaque peut être serrée ou lâche comme l'a décrit Ph. Dejonckere. Ceci est vérifié en regardant les kymogrammes, en effet quelque soit le type d'attaque, la première vraie ondulation survient après un rapprochement cordal sans contact, ensuite vient la mise en vibration périodique et synchrone des deux cordes vocale. On perçoit bien le degré de compression associé plus ou moins à la compression des bandes ventriculaires en




Photo 3 : Voyelle «A» Attaque en staccato.

observant le degré d'écrasement cordal qui peut varier dans le temps.

En régime stationnaire, les cordes vocales vibrent de façon symétrique avec en général une plus grande amplitude vibratoire au tiers moyen des cordes vocales. La vibration est régulière, les deux composantes verticale et horizontale sont très bien visibles sur la vidéo. En




Photo 4 : Paralysie cordale droite.

VKN la symétrie est parfaite lorsque les «dents» représentant le bord libre des cordes vocales se touchent strictement bord à bord. Nous avons rencontré des décalages de contact surtout en pathologie comme dans les immobilités cordales [photo 4], mais aussi chez des sujets ne présentant pas de lésion cordale, chez une chanteuse de jazz et chez une femme ne présentant aucune plainte vocale. Nous voyons bien ici l'intérêt d'associer la CUR qui explore le plan horizontal, alors que la VKN explore le plan frontal.

L'extinction vibratoire est aussi très intéressante, car selon le degré de tonicité nous avons observé soit une extinction assez rapide, en quelques cycles ; soit une extinction plus longue, environ une quinzaine d'ondulations dans le vide sans que les cordes ne se touchent. En VKN nous voyons que le décollement des cordes peut se faire en quelques cycles plus ou moins stables et de faible amplitude décroissante. Dans d'autres cas le décollement se fait sur un plus grand nombre de cycles de grande amplitude allant décroissant. Dans un cas de jeune maîtrisien chez qui nous avons demandé des staccati, l'ondulation cordale ne cesse pas pendant la phase de décollement.

Chez une patiente dysphonique et ne présentant pas de lésion mais simplement une instabilité du vibrateur laryngé, la VKN permet de visualiser les portions stable




Photo 5 : Dysphonie dysfonctionnelle avec glotte ovalaire et instabilité vibratoire.

et instable ainsi que les transitions de l'une à l'autre [photo 5] : perte de contact des bords libres, instabilité de fréquence, aspect d'asynchronisme un sur deux ou un sur trois. Le retentissement de la présence d'une lésion, type polype de la corde vocale peut être parfaitement analysée en CUR : blocage, retard de phase, diffusion de l'ondulation à d'autres structures laryngées. La VKN montre très précisément le degré d'apériodicité provoqué par la présence d'une lésion.

Dans un cas de CHP [photo 6] la CUR est très parlante car le néovibrateur est souvent instable, donc la stroboscopie ne peut pas bien nous renseigner sur la réalité de cette voix de substitution. La VKN donne des

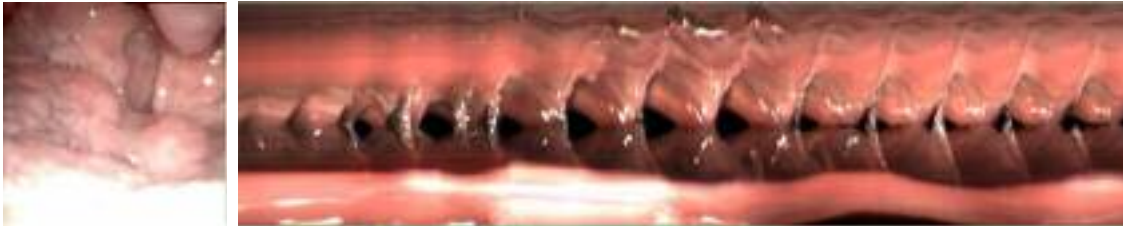

Photo 6 : CHP.

phique renseigne bien sur la synchronisation des deux cordes vocales et sur leur modification en cours d'émission.

La lecture est grandement facilitée et complétée par



Photo 7 : Glissando ascendant sur «L».

l'adjonction des pistes de son et EGG en particulier pour localiser les passages registraux entre mécanisme 1 et mécanisme 2 par exemple [photo 8]. Il existe en effet une zone d'instabilité vibratoire qui se traduit par une désynchronisation des cordes vocales avec un saut de fréquence bien repéré sur l'EGG et la trace sonore. On retrouve assez constamment une diminution de l'amplitude EGG lors de la montée du glissando et l'inverse dans l'autre sens.

images impressionnantes sur la réalité du néovibrateur laryngé ; les parties vibrantes, leur lubrification, sont très bien identifiables. Au sein d'un même kymogramme on peut observer des passages stable ou aperiodique et apprécier la complexité du système qui a subit une adaptation très importante pour qu'une muqueuse non faite pour onduler puisse le faire.

Dans les cas de serrage des bandes ventriculaires le kymogramme montre très bien le serrage et la disparition des cordes vocales.

L'étude de glissando [photo 7] ascendant-descendant est très intéressante à observer en CUR car elle permet de voir exactement la mise en jeu des structures les unes après les autres en particulier le type d'accolement glottique, l'importance de la compression supraglottique latérale et antéropostérieure, la mise en tension du constricteur supérieur du pharynx, le jeu du crico-thyroïdien. L'examen kymogra-

L'enregistrement de chanteurs en mécanisme 0 (fry) permet de bien vérifier lorsque les cordes vocales sont bien détendues et sans compression supraglottique, l'importance de la phase fermée dans ce mécanisme [photo 9]. La vibration semble naître de petites «bulles» correspondant à des ouvertures très partielles des cordes vocales. Ces «bulles» s'ouvrent soit à l'endroit ou elles sont nées soit se déplacent vers la partie médiane de la corde. Cet aspect vu en kymographie est très particulier, donnant soit un aspect périodique régulier de doubles ouvertures rapprochées, soit suivie d'une autre un peu plus éloignée. Il est à noter des périodes d'instabilité au décours d'une émission.

Nous avons eu l'occasion de filmer un groupe de chanteurs de rock métal [photo 10] utilisant la technique




Photo 9 : Registre de fry.

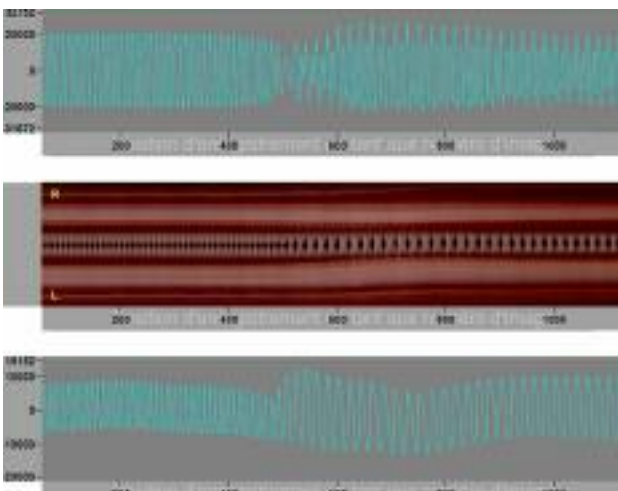


Photo 8 : Voyelle «L» passage du mécanisme 2 au mécanisme 1 ; de haut en bas, phonogramme, kymogramme, EGG.

des sons dits «saturés». Chez la plupart des chanteurs nous avons pu observer à la lecture des vidéos en CUR d'une part une vibration des cordes vocales couplée à une vibration supra glottique de période plus longue mais en rapport harmonique avec la fréquence des cordes. Ce phénomène est bien connu et a été décrit sous le nom de «period doubling ou tripling». Le son perçu est à l'octave inférieure lorsque les bandes vibrent 2 fois moins vite, et à la quinte inférieure lorsque les bandes vibrent 3 fois moins vite que les cordes vocales. La fermeture des bandes ventriculaires prédomine à l'avant, elle peut parfois à peine osciller dans les cas où la contraction supra glottique est très peu prononcée. Plus les sujets montent dans l'aigu de leur étendue plus ce phénomène s'accroît comme chez ce sujet masculin qui est capable de faire vibrer ses cordes vocales sept fois plus vite que ses bandes ventriculaires. Là encore la kymographie permet




Photo 10 : Voix saturée métal, "Period tripling" : $F^\circ_{bv} = 1/3F^\circ_{cv}$.

Deliyski D et al [3] décrivent un protocole d'examen objectif utilisant la CUR associée à la VKN en en donnant les

de bien différencier les deux phénomènes et précise que la fermeture supraglottique prédomine à l'avant de la supraglotte. Chez d'autres sujets le caractère aperiodique est plus présent tant sur les cordes que sur les bandes ventriculaires ; cet aspect est bien corrélé avec les courbes de glottographie. Dans certains cas nous avons trouvé des oscillations transmises à l'épiglotte et aux ligaments ary-épiglottiques, donnant l'aspect que nous avons appelé la «danse des corniculés». Enfin, parfois la contraction supraglottique est telle qu'on ne peut voir les cordes vocales ; seules les bandes oscillent à la manière des bulles précédemment décrites dans le fry.

DISCUSSION

L'utilisation de la CUR présente de nombreux avantages par rapport à la vidéostroboscopie classique. La vitesse de capture d'images entre 2000 et 4000 i/s permet de filmer le mouvement réel des cordes vocales pour des fréquences supérieures à 800 Hz sans risquer d'être en contradiction avec le théorème de Shannon [16]. D'autre part, couplée avec la kymographie numérique (VKN) [15], nous pouvons avoir une idée en deux dimensions de ce qui se passe sur toute la glotte en multipliant le nombre de lignes d'analyse, ce qui n'était pas commode et facile d'utilisation avec la vidéokymographie classique [13]. Ainsi la VKN va permettre d'analyser plus finement les troubles fonctionnels secondaires à des dysfonctionnements des mouvements d'adduction-abduction par exemple.

Une critique souvent faite à la vidéostroboscopie est que son analyse n'est pas quantifiable en termes numériques par exemple et donc trop sujette à variations en fonction des sujets qui les interprètent [5]. Un avantage de la CUR est qu'il devient possible de quantifier les résultats de l'analyse et donc de comparer les résultats indépendamment du sujet qui interprète l'examen. Le logiciel Endocam HRES 5562 de Richard Wolf permet ainsi à l'aide d'un PC classique de produire de façon semi-automatique, des tracés kymographiques, des courbes de mouvement des deux cordes vocales, la courbe de l'aire glottique, un spectrogramme, les valeurs des coefficients d'ouvertures (O_q) à différents points de la glotte. Des tracés kymographiques effectués sur différents points de la glotte peuvent être affichés simultanément et mis en parallèles avec les courbes audio et EGG, la courbe de l'aire glottique, les courbes de déplacement des deux cordes vocales.

avantages et les limites. Parmi les avantages citons la possibilité d'extraire des mesures et des paramètres vocaux directement à partir des images de CUR. En effet le très bon rapport signal bruit et l'absence d'interférence par l'action des résonateurs permettent de calculer les valeurs suivantes : F° , quotient d'ouverture (O_q), mesure du tremblement, variabilité de la fréquence ; le calcul de la largeur et de la surface glottique se fait directement à partir de l'image. L'évaluation de l'oscillation de chaque corde indépendamment est possible, de même que la symétrie glottique.

Il est possible aussi d'analyser le comportement du larynx en cas d'absence de voix laryngée.

Tous les types de dynamique laryngées sont observables, de la vibration périodique jusqu'aux mouvements les plus chaotiques en passant par les vibrations complexes de type co-vibration corde-bande [9]. Les mouvements oscillatoires verticaux ainsi que l'état d'élasticité ou de raideur de la corde sont parfaitement visible. Ces mesures sont fiables grâce à l'utilisation de systèmes de compensation automatique du mouvement de l'endoscope [2]. Il reste encore à vérifier la validité et la fiabilité au plan technique et clinique de ces données numériques en matière de corrélation entre leur valeur et la sévérité d'une pathologie donnée. De même on peut penser, dans le futur, que ces données pourraient avoir une valeur prédictive d'une pathologie [4].

Granqvist S a utilisé le principe des transformées de Fourier sur des CUR. Cette méthode permet de visualiser les mouvements périodique et aperiodique de la muqueuse laryngée. Une colorisation permet de repérer les zones en mouvements, détecte l'existence de co-vibrateurs de fréquence identique ou non.

Braunschweig et al [1] utilisent la CUR comme outil permettant d'étudier la vibration des deux cordes séparément, ce qui est impossible avec les méthodes acoustique et EGG. Le calcul de la fréquence instantanée (IF) de chaque corde, en particulier à l'attaque du son, permet de retrouver des différences de fréquence en particulier lorsqu'il existe une différence minimale de masse cordale ou de tension. Le calcul de l'IF serait un bon indice de synchronicité de l'oscillation des deux cordes vocales, en particulier dans les dysphonies hypofonctionnelles.

A partir de deux paramètres calculés à partir des enregistrements en CUR sur des attaques de sons, Braunschweig et al proposent un outil pour classer les

troubles fonctionnels de la voix. La valeur seuil du déclenchement de la première ondulation donne une idée du tonus musculaire de la corde vocale à cet instant ; le niveau de pression acoustique maximum renseigne sur l'efficacité vocale.

Lindestad et al [6] décrit parfaitement bien la notion de co-vibrateur : corde-bande ; la nécessité que les cordes vibrent pour que les bandes puissent osciller ; enfin la vibration synchrone des cordes et des bandes ne semblent pas donner d'impression de raucité.

Toujours dans le but d'établir des corrélations entre les modifications de la vibration des cordes vocales et les troubles de la voix, Lohscheller et al [7, 8], ont mis au point le Phonovibrogramme (PVG), diagramme en deux dimensions, en couleur et intuitif. Un procédé de visualisation permet d'extraire, à partir des enregistrements en CUR, des informations en rapport avec le mouvement des cordes vocales sous forme de plusieurs diagrammes. Le PVG renseigne ainsi sur le degré d'asymétrie vibratoire, la vitesse et l'accélération de l'ondulation de chaque corde vocale. Il permettrait de documenter de façon plus fine les troubles vibratoires des dysphonies dysfonctionnelles et de créer une classification des troubles vibratoires des différentes pathologies vocales.

La CUR a été utilisée pour l'étude des voix de substitution en particulier pour étudier le néovibrateur pharyngo-œsophagien chez les laryngectomisés totaux [12]. Plusieurs types de néoglottes ont été décrits : circulaire, en forme de fente ou triangulaire. La vibration est de type quasi-périodique. Le fondamental extrait de l'analyse des courbes de variation d'aire de la néoglottes correspond bien à celui calculé par les mesures acoustiques.

La CUR présente aussi des désavantages. La résolution de l'image obtenue en CUR est beaucoup moins bonne pour le moment (256 x 256 pix) par rapport à l'image de vidéostroboscopie (700 x 500 pix). Ce qui signifie que pour faire un diagnostic lésionnel précis la vidéostroboscopie est pour le moment toujours la meilleure. Un autre inconvénient de taille est la limitation en temps de l'acquisition numérique qui est limitée à 2 ou 4 sec en fonction de la vitesse de capture choisie soit (256 Mbits).

Une des difficultés en voie de résolution est celle de la souplesse d'utilisation en pratique clinique. En effet, faut-il faire une vidéostroboscopie pour faire un diagnostic lésionnel (sur 2.5 mn env) puis une CUR pour analyser la dynamique vibratoire des cordes vocales (sur 2 ou 4 sec). Un moyen terme est trouvé dans la mesure ou il est possible de faire avec la même machine un examen en haute résolution pour 512 x 386 pour le diagnostic lésionnel puis une CUR en 256 x 256 pour le diagnostic dynamique. Une difficulté persiste encore en rapport avec le temps de transferts de fichiers vidéos (plusieurs gigas) de la caméra vers l'ordinateur ; ce temps rend la caméra inopérante aussi longtemps que dure le transfert.

CONCLUSION

La CUR des cordes vocales est encore un examen difficile à pratiquer en clinique courante compte tenu de son coût encore élevé et des lenteurs de transfert de fichiers informatiques lourds ; mais des avancées à venir sont certaines.

Son gros avantage, par rapport à la stroboscopie, tient au fait que le phénomène vibratoire peut être filmé dans son intégralité, sans perte. De ce fait toutes les formes de vibration peuvent être étudiées, qu'elles soient périodique ou non, cordales pures ou cordo-ventriculaires ; dans certains cas d'aphonie totale il n'est même pas indispensable qu'il y ait de vibration cordale pour analyser le comportement laryngé.

Un deuxième avantage de la CUR est qu'elle permet de quantifier certains phénomènes en utilisant des outils de traitement informatique comme la VKN en particulier. Ainsi il est très facile de pouvoir étudier le comportement cordal de l'attaque, l'extinction et la partie tenue d'un son émis. L'étude des mécanismes registraux ainsi que leurs transitions, et en particulier le fry est particulièrement intéressant.

La CUR permet de calculer un bon nombre de paramètres calculés autrefois à partir des enregistrements sonores et EGG : F° , quotient d'ouverture (Oq), Largeur et surface glottique, PVG, etc...

La définition encore basse des images de CUR, même en mode haute résolution, va sans doute s'améliorer dans les années à venir. Il en est de même en ce qui concerne la lourdeur des échantillons qui conditionne la durée courte des captures. L'augmentation de la rapidité des processeurs informatiques devraient aussi diminuer les temps morts rendant l'appareillage inopérant.

En matière de dysphonie chronique elle permet d'affiner le diagnostic et de les classer en plusieurs catégories. D'abord le groupe des dysphonies dysfonctionnelles pré-lésionnelles ; la CUR permet de repérer et de diagnostiquer plus tôt des réductions vibratoires localisées sur une corde ou deux cordes. En cas de lésions bénignes du bord des cordes vocales, la CUR permet de mieux apprécier le type d'altérations vibratoire entre lésion nodulaire et pré-nodulaire. Les troubles de la mobilité cordale de type parésie ou paralysie sont mieux analysés, chaque corde indépendamment l'une de l'autre ; les diagnostics différentiels entre fatigue vocale, parésie, arthrose crico-aryténoïdienne, presbyphonie devraient en bénéficier [3].

Bibliographie

1. BRAUNSCHWEIG T, FLASCHKA J, SCHELHORN-NEISE P, DÖLLINGER M. High-speed video analysis of the phonation onset, with an application to the diagnosis of functional dysphonias. *MED ENG PHYS.* 2008 Jan;59-66.
2. DELIYSKI D. Endoscope motion compensation for laryngeal high-speed videoendoscopy. *J VOICE.* 2005 Sep;19(3):485-96.

3. DELIYSKI D, PETRUSHEV P. Methods for objective assessment of high-speed videoendoscopy, VOICE AND SPEECH RESEARCH. AQL-2003, Hamburg, Germany, April 2003.
4. DÖLLINGER M, BRAUNSCHWEIG T, LOHSCHELLER J, EYSHOLDT U, HOPPE U. Normal voice production: Computation of driving parameters from endoscopic digital high speed images. METHODS INF MED. 2003;42(3):271-6.
5. EYSHOLDT U, TOY H, LOHSCHELLER J, ROSANOWSKI F. Hoarseness due to irregular vocal fold vibration, from the theoretical prediction up to clinical proof. *Thieme, Spache-Stimme-Gehör*, 2005:S15-22.
6. LINDESTAD PA, BLIXT V, PAHLBERG-OLSSON J, HAMMARBERG B. Ventricular fold vibration in voic production: a high-speed imaging study with kymographic, acoustic and perceptual analyses of a voice patient and a vocally healthy subject. LOGOPED PHONIATR VOCOL. 2004;29(4):162-70.
7. LOHSCHELLER J, EYSHOLDT U, TOY H, DOLLINGER M. Phonovibrography: Mapping high-speed movies of vocal fold vibrations into 2-D diagrams for visualizing and analyzing the underlying larvngeal dynamics. IEEE TRANS MED IMAGING. 2008 Mar;27(3):300-9.
8. LOHSCHELLER J, EYSHOLDT U. Phonovibrogram visualization of entire vocal fold dynamics. LARYNGOSCOPE. 2008 Apr;118(4):753-8.
9. MERGELL P, HERZELL H, TIZE IR. Irregular vocal-fold vibration—high-speed observation and modelling. J ACOUST Soc AM. 2000 Dec;108(6):2996-3002.
10. RICHTER B, WITTENBERG T, DIPPOLD S, LÖHLE E, TIGGES M. Practical application of highspeed glottography in singers. *Thieme, Spache-Stimme-Gehör*. 2005:S23-28.
11. RICHTER B, ECHTERNACH M. Care and treatment of the speaking and singing voice. MED WELT. 12/2006
12. SCHUSTER M, ROSANOWSKI F, SCHWARZ R, EYSHOLDT U, LOHSCHELLER J. Quantitative detection of substitute voice generator during phonation in patients undergoing laryngectomy. ARCH OTOLARYNGOL HEAD NECK SURG. 2005 Nov;131(11):945-52.
13. SCHUTTE HK, SVEC JG, SRAM F. First results of clinical application of videokymography. LARYNGOSCOPE. 1998 Aug;108(8 Pt 1):1206-10.
14. SCHWARZ R, DÖLLINGER M, WURZBACHER T, EYSHOLDT U, LOHSCHELLER J. Spatio-temporal quantification of vocal fold vibrations using high-speed videoendoscopy and a biomechanical model. J ACOUST Soc AM. 2008 May;123(5):2717-32.
15. WITTENBERG T, TIGGES M, MERGELL P, EYSHOLDT U. Functional imaging of vocal fold vibration: Digital multislice high-speed kymography. J VOICE. 2000 Sep;14(3):422-42.
16. WITTENBERG T, FRIEDL S, VÖLLINGER H, HEPPNER W. High speed camera for voice diagnostic - Status quo and new perspectives. *Thieme, Spache-Stimme-Gehör*. 2005:S29-34.